Aus der chirurgischen Universitäts-Kinderklinik München.
(Professor Dr. Herzog.)

Missbildung der Finger und Zehen sämtlicher Extremitäten.

Mit einer Tafel.

Inaugural-Dissertation

zur

Erlangung der Doktorwürde in der gesamten Medizin

verfasst und einer

hohen medizinischen Fakultät

der

Kgl. Bayer. Ludwig-Maximilians-Universität zu München

vorgelegt von

Karl Lempp
aus Heilbronn a. N.

München, 1905.
Druck von B. Heller, Herzog Maxstrasse 4.

Aus der chirurgischen Universitäts-Kinderklinik München.
(Professor Dr. Herzog.)

Missbildung der Finger und Zehen sämtlicher Extremitäten.

Mit einer Tafel.

Inaugural-Dissertation

zur

Erlangung der Doktorwürde in der gesamten Medizin

verfasst und einer

hohen medizinischen Fakultät

der

Kgl. Bayer. Ludwig-Maximilians-Universität zu München

vorgelegt von

Karl Lempp
aus Heilbronn a. N.

München, 1905.
Druck von B. Heller, Herzog Maxstrasse 4.

Gedruckt mit Genehmigung der medizinischen Fakultät
der Universität München.

Referent:
Herr Obermedizinalrat Prof. Dr. v. Bollinger.

Meiner lieben Mutter

in Dankbarkeit gewidmet.

Digitized by the Internet Archive
in 2026

https://archive.org/details/IA41549027_0006

Wenn auch die angeborenen Missbildungen des Menschen schon frühzeitig das Interesse der Forscher und Gelehrten auf sich gezogen haben, so finden wir doch erst sehr spät in der Literatur eine wissenschaftliche Verwertung und Bearbeitung des bis dahin nur als Kuriosität und Rarität gesammelten Materials. Nur ganz langsam gelang es, dieses reiche und ergiebige Feld, das der kühnsten Phantasie freien Lauf gelassen, dem stark vorherrschenden Aberglauben zu entreissen. Erst im 18. Jahrhundert, Hand in Hand mit den grossen Fortschritten in der Entwicklungsgeschichte, die natürlich für das Verständnis der Missbildungen als Grundlage unbedingt notwendig war, konnte man eigentlich von einer Lehre von den Missbildungen, einer Teratologie reden. Besondere Verdienste in dieser Zeit haben sich Haller und Blumenbach erworben, die den Grund zum weiteren Ausbau dieses interessanten Gebietes legten.

Die erste systematische Bearbeitung verdanken wir dem bekannten Forscher Fr. Meckel, der zu Beginn des 19. Jahrhunderts in seinem Handbuch der pathologischen Anatomie das erste vollständige Werk über die Missbildungen des Menschen lieferte. Er und besonders Blumenbach haben nun auch versucht, die Entstehungsursache der Missbildungen zu erklären; jedoch waren es in der Hauptsache noch reine Hypothesen, die sie aufgestellt haben.

Schon damals standen sich im allgemeinen zwei Auffassungen in der Lehre von den Missbildungen gegen-

über, eine dynamische und eine mechanische, welche beide später immer wieder ihre Anhänger und Bekämpfer fanden. Nachdem jetzt der erste Schritt in das Dunkel der Geheimnisse gewagt war, sehen wir die Veröffentlichungen interessanter Beobachtungen und Versuche rasch aufeinander folgen. Ich nenne besonders Panum und Dareste, welche die Einflüsse mechanischer und thermischer Insulte auf die Entwicklung von Hühnerembryonen durch experimentelle Versuche beobachteten.

Die Zahl der Männer, die sich im Laufe des 19. Jahrhunderts um die Teratologie verdient gemacht haben, ist zu gross, um hier die einzelnen Namen anzuführen, es sei mir nur gestattet, die bekanntesten zu erwähnen.

Wer sich überhaupt, auch nur ganz flüchtig, mit den Missbildungen beschäftigt, der wird überall die Namen Förster und Ahlfeld, G. und K. Braun und in neuester Zeit W. Kümmel finden. Dem letzteren verdanken wir eine genaue Zusammenstellung der in der Literatur zerstreuten Fälle und ihm gebührt wohl in erster Linie das Verdienst, eine übersichtliche Ordnung nach einem bestimmten Einteilungsmodus geschaffen zu haben. Sein Werk wurde dann durch F. Klaussner, dem bei seiner Arbeit die Röntgendurchleuchtung und Photographie die ausgezeichnetsten Dienste leisteten, noch wesentlich ergänzt und erweitert.

Was mich nun veranlasste, folgenden Fall zu veröffentlichen, ist nicht etwa die Annahme, dass wir es hier mit einer besonders seltenen oder gar neuen Art angeborener Missbildung zu tun hätten, wohl aber glaube ich, dass dieser Fall wegen seiner für eine bestimmte Missbildungsursache ausserordentlich charakteristischen Form und besonders schönen Ausbildung wohl verdient, der reichhaltigen Sammlung beigefügt zu werden.

Ich lasse zunächst die Beschreibung des Falles folgen:

Am 26. I. 1905 wurde in die chirurgische Abteilung des Dr. v. Hauner'schen Kinderspitals zu München der am 12. II. 1904 geborene uneheliche Sohn Engelbert W. von seiner Mutter gebracht. Das noch nicht ganz ein Jahr alte Kind, das an den Fingern beider Hände und den Zehen beider Füsse verschiedenartige Missbildungen zeigte, sollte hier operiert werden, um eine Verbesserung der Funktionsfähigkeit seiner Glieder zu erzielen.

Die Anamnese ergab zunächst:

Das Kind war bei seiner Geburt vollständig ausgetragen, der Geburtsverlauf hatte, nach Angabe der Mutter, keinerlei Besonderheiten gezeigt. Die Nachgeburt ist nicht untersucht worden. Der Knabe hatte bisher nur einmal an Brechdurchfall gelitten, war aber sonst immer vollständig gesund gewesen. Die Mutter ist ebenfalls gesund. In der weiteren Familie sind Missbildungen irgend welcher Art nicht bekannt, auch das erste Kind der Mutter, das jetzt $2^1/_2$ Jahre alt und ganz gesund ist, zeigt keine Anomalien.

Der objektive Befund ist nach der Krankengeschichte folgender:

Kräftiger Knabe von gutem Ernährungszustand, Fettpolster gut entwickelt. Die Untersuchung der inneren Organe ergibt keinen pathologischen Befund. An beiden Händen und Füssen finden sich Missbildungen der Phalangen, die in mangelhafter Ausbildung der einzelnen Finger- und Zehenglieder, in Einschnürungen, Übereinanderlagerung und Verwachsung der Finger und Zehen bestehen. Das Kind ist sehr munter und lebhaft und zeigt am übrigen Körper keinerlei pathologischen Befund. Sowohl die oberen wie die unteren Extremitäten sind, abgesehen von den Veränderungen an den Händen und Füssen, vollständig intakt, die Knochen normal ausgebildet, nirgends Defekte, Atrophie oder Verkrümmungen. Die Funktionsfähigkeit ist in keiner Weise gestört.

Rechte Hand (Fig. 1):

Der Daumen ist ganz normal gebaut und frei beweglich.

Der Zeigefinger (Fig. 1, a) ist nur zum Teil erhalten, da die Mittel- und Endphalanx fehlt, während die Grundphalanx vorhanden ist. Dieses Glied ist ulnarwärts verschoben und über die Grundphalanx des dritten Fingers gelagert. Es ist sowohl mit der Grundphalanx des dritten, als auch mit der des vierten Fingers verwachsen. An dem abgerundeten, distalen Ende ist keine Narbe sichtbar, jedoch schneidet das distale Ende genau in derselben Höhe ab, in der am dritten Finger eine tiefe Furche (Fig. 1, f 1) zwischen Mittel- und Grundphalanx einschneidet. Von der volaren Fläche gesehen, ist eine Trennung zwischen dem zweiten und dritten Finger überhaupt nicht zu erkennen, während auf der dorsalen Seite, an der Stelle, an welcher der zweite mit dem vierten Finger verwachsen ist, eine deutliche dreieckige Grube (Fig. 1, g) die Trennungslinien der drei mittleren Finger anzeigt.

Beim Mittelfinger (Fig. 1, b) finden wir alle drei Glieder erhalten, jedoch die beiden letzten in etwas verkümmertem Zustande. Der Nagel ist mangelhaft ausgebildet, die ganze Form des Fingers verändert, indem er mit breiter proximaler Basis nach vorne sich kegelförmig zuspitzt. An der Grenze zwischen erstem und zweitem Glied verläuft die oben erwähnte, tief einschneidende Furche (Fig. 1, f 1), welche, dorsal beginnend um den Finger herumzieht, um dann volar und auf der ulnaren Seite in eine Furche (Fig. 1, f 2) überzugehen, welche auch den vierten Finger umzieht. Die Grundphalanx des dritten Fingers ist dorsal von dem zweiten und vierten Finger überlagert.

Über den Ringfinger (Fig. 1, c) zieht die Rinne in der Höhe zwischen zweitem und drittem Glied. Auch dieser Finger ist wie der zweite über den dritten gelagert und dort mit dem zweiten Finger durch eine Hautbrücke, und zwar direkt

hinter der oben erwähnten Furche des dritten Fingers verbunden. Der Ringfinger ist also sowohl mit dem zweiten und namentlich auch in der ganzen Ausdehnung von Mittel- und Endglied mit der dorsalen Fläche des dritten Fingers verwachsen. Zwischen den Verwachsungsrändern bleibt die schon angeführte dreieckige Grube (Fig. 1, g). Der Nagel ist nur angedeutet, Mittel- und Endglied, namentlich letzteres ist verkümmert und rudimentär. Die Furche geht auf der dorsalen Fläche des Ringfingers in die des Mittelfingers über, so dass also eine ringförmige Einschnürung den dritten und vierten Finger gemeinsam umzieht und zwar gerade in der Höhe, in welcher der Stumpf des zweiten Fingers endigt. Eine zweite, jedoch viel weniger tiefe Rinne, verläuft über das distale Ende der Grundphalanx des vierten Fingers und mündet in die Furche (Fig. 1, f 1) des mittleren Fingers ein.

Der kleine Finger weist nur ganz geringe Veränderungen auf, er ist leicht radialwärts gebogen und zeigt dorsal einen Einschnitt (Fig. 1, f 3), welcher sich an der Grenze zwischen Grund- und Mittelphalanx befindet. Bei gebeugten Fingern ergibt sich, dass die Furche des fünften Fingers in die oben genannte direkt übergeht und sich so mit jener als zusammengehörig erweist. Die Form des Fingers ist nicht verändert, wohl aber ist die Grundphalanx in ihrer ganzen Ausdehnung mit dem vierten Finger schwimmhautartig verwachsen. Die Bewegungen der Hand sind in keiner Weise gestört. Das Kind kann mit Daumen, kleinem Finger und mit den drei zusammengewachsenen mittleren Fingern ganz gut greifen.

Das Röntgenbild ergibt (Fig. 2): die fünf Metacarpalknochen sind normal entwickelt, die Phalangen des Daumens und des kleinen Fingers zeigen ebenfalls keine Veränderungen. Die Endphalangen der drei mittleren Finger fehlen vollständig, wie auch die Mittelphalanx des zweiten Fingers, während die des vierten Fingers als ganz schwaches Pünktchen angedeutet ist.

Linke Hand: An der linken Hand ist nur der dritte und vierte Finger etwas übereinander gelagert und an der Spitze seitlich verwachsen. Es wurde die operative Trennung mit Hauttransplantation ausgeführt.

Rechter Fuss (Fig. 3): Die Bewegungen im Tarsus sind nicht gestört. Die grosse Zehe ist frei beweglich, an der Grenze zwischen Grund- und Endphalanx, gerade hinter dem Nagelwall, zieht eine tief einschneidende Furche rings um die Zehe herum (Fig. 3 r). Die Rinne ist so tief, dass der distale Hautrand über die Furche hereinhängt. Der Nagel selbst ist nicht verkümmert. Die zweite Zehe zeigt ebenfalls an der Grenze zwischen Mittel- und Endphalanx eine sehr tiefe Rinne (Fig. 3 r 1), welche das Endglied fast ganz abschnürt, so dass dasselbe nur durch einen dünnen Stiel mit dem Mittelglied noch in Verbindung steht. Das abgeschnürte Nagelglied ist stark verändert, kolbig verdickt und trägt nur ein Nagelrudiment.

Die dritte ist mit dieser zweiten Zehe in ihrer ganzen Ausdehnung verwachsen. An ihr fehlt das Nagelglied ganz. Der abgerundete Stumpf zeigt keine Narbe, seine Trennung von der zweiten Zehe ist nur durch eine ganz oberflächliche Rinne dorsal angedeutet. Die vierte und fünfte Zehe ist ganz ausgebildet, sie sind nur leicht medial und plantarwärts gebogen.

Das Röntgenbild ergibt (Fig. 4): Metatarsalknochen ohne Veränderungen, ebenso die erste Phalangenreihe. An der grossen Zehe ist auch die zweite Phalanx gut entwickelt, während diese bei der zweiten Zehe vollständig fehlt, bei der dritten, vierten und fünften nur angedeutet ist. Die dritte Phalanx ist bei der vierten und fünften Zehe wieder etwas besser entwickelt, fehlt aber bei der zweiten und dritten vollständig.

Linker Fuss: Die grosse Zehe zeigt hinter dem Nagelwall nur eine leichte Verdickung der Haut und ist im Vergleich mit der rechten kürzer und kleiner. Die zweite Zehe

ist lateralwärts leicht gebogen, die Trennung zwischen zweiter und dritter Zehe unvollkommen. Die Hautbrücke reicht ziemlich weit über das Metatarso-Phalangealgelenk hinaus. Die zweite Zehe ist beinahe so lang wie die erste. An der dritten Zehe fehlt wieder das Endglied mit dem Nagel ganz. Die zweite Phalanx ist medial nur an ihrem distalen Ende nicht verwachsen, während lateral die Trennung vollkommen ist. Die vierte Zehe hat nur ein ganz kleines Nagelrudiment, nur durch ein feines Pünktchen angedeutet, das Endglied ist kolbig verdickt. Die fünfte Zehe ist ebenfalls verkümmert, der Nagel etwas besser ausgebildet als an der vierten. Einschnürungen sind keine sichtbar.

Die Diagnose lautet: Angeborene partielle Syndactylie mit deformierenden Schnürfurchen, Verkümmerung und fötaler Amputation einzelner Finger und Zehen an den vier Extremitäten.

Nach der heute allgemein üblichen Einteilungsweise haben wir hier in unserem Falle eine sogenannte Hemmungsmissbildung vor uns, und zwar erstreckt sich die Bildungshemmung auf alle Extremitäten. Ungemein zahlreich sind nun in der Literatur die Fälle, bei denen sich Anomalien der Finger einer Hand oder der Zehen eines Fusses oder an beiden Extremitäten finden. Bedeutend seltener schon sind die Beschreibungen, in denen von Veränderungen an allen vier Extremitäten gleichzeitig die Rede ist. v. Winckel gibt an, dass nach statistischen Erhebungen die Bildungsanomalien der Füsse die häufigsten seien. Wollen wir unseren Fall in der Sammlung W. Kümmels unterbringen, so lässt er sich wohl am besten in die Gruppe der Syndactylie, allerdings nicht reiner Art, sondern mit Verkümmerung und Defekt einzelner Finger und Zehen einreihen.

In erster Linie drängt sich uns die Frage nach der Ur-

sache dieser Bildungshemmung auf. Es stehen sich hier zwei grosse Gruppen gegenüber:

1. die endogene oder auch dynamische und
2. die exogene oder mechanische Entstehungsweise.

A. Eulenburg gibt in seiner Real-Encyklopädie folgende Definition für die beiden Gruppen: Innere Ursachen sind solche, welche der Anlage des Embryo von der ersten Entstehung desselben anhaften, also auf einer fehlerhaften Beschaffenheit des männlichen oder des weiblichen Keimes oder beider beruhen müssen. Das ist dann anzunehmen, wenn spontan ohne erkennbare äussere Einwirkungen Missbildungen auftreten, besonders wenn solche schon bei den Erzeugern nachgewiesen sind. Äussere Ursachen sind solche, welche im Laufe der Entwicklung auf eine vorher normale Anlage einwirken. Sie sind entweder mechanischer oder physikalisch-chemischer Art. Diese Missbildungen sind also nicht spontan entstanden, sondern erworben.

Während bei den älteren Forschern entschieden die Neigung bestand, der endogenen Entstehungsweise mehr Glauben zu schenken, sehen wir, wie in der neueren und neuesten Literatur, abgesehen von den Fällen ausgesprochener Vererbung, immer mehr die Entstehungsweise auch der verschiedenartigsten Missbildungen auf mechanischem Wege zu erklären versucht wird. Je eingehender man sich mit der Teratologie beschäftigt, je genauer man die einzelnen Fälle mit Hilfe der entwicklungsgeschichtlichen Ergebnisse durchstudiert, desto mehr findet man, dass sich an Stelle der unbekannten Grössen, mit denen wir bei einer endogenen Entstehungsweise rechnen müssen, in den meisten Fällen eine Erklärung der Störung durch äussere Einflüsse auf mechanischem Wege setzen lässt. Diese Ansicht vertritt in neuester Zeit besonders Kümmel und mit ihm Klaussner, auch v. Winckel stellt sich entschieden auf ihre Seite.

Die Gegner dieser Anschauung machen namentlich die häufige Symmetrie der Missbildungen und die Vererbung geltend, die man sich nur unter Annahme von endogenen, dynamischen Einflüssen vorstellen könne. So glaubt R. Pott, es sei bereits im Keime die Vorbildung gewisser Extremitätenmissbildungen zu suchen. Der Einwurf der Symmetrie scheint mir absolut nicht gerechtfertigt zu sein, wenn man bedenkt, dass der Embryo mit seinen Hüllen bilateral symmetrisch gebaut ist und die symmetrischen Punkte mechanischen Einflüssen gleich exponiert sind, was besonders bei den Extremitäten der Fall ist. Anders verhält es sich mit der Vererbung. Wir finden eine ganze Reihe von Beobachtungen zusammengestellt, in denen die Vererbung so absolut sicher nachgewiesen ist, ja sich über mehrere Generationen verfolgen lässt, dass wir sie, wie schon oben angedeutet, unbedingt gelten lassen müssen, namentlich gilt dies für bestimmte Formen der Missbildung wie Poly- und Syndactylie. Kümmel glaubt aber auch, für zweifellos vererbte Missbildung die ursprüngliche Ursache in äusseren, mechanischen Einflüssen suchen zu dürfen, indem er behauptet, dass auch mechanisch entstandene Missbildungen vererbt werden können. Viele Autoren sind ja der Ansicht, dass im postembryonalen Leben produzierte Abnormitäten sich auf die Nachkommen nicht übertragen. Jedoch darf man nach Kümmels Ansicht den bei und nach der Entwicklung entstandenen Anomalien nicht ohne weiteres die gleiche morphologische Bedeutung zuschreiben.

Über das sogenannte Versehen als Entstehungsursache von Missbildungen möchte ich nur noch anführen, was schon A. Förster (1861) so treffend darüber schreibt: „Die Literatur ist voll von solchen Fällen, noch mehr aber die Köpfe der Hebammen und alten Weiber weiblichen und männlichen Geschlechts.“ Widerlegt wird diese im Volke so verbreitete, abergläubische Ansicht schon durch die Tatsache, dass nach

Ansicht aller Forscher die Störungen in der Entwicklung des Embryo schon in den ersten Wochen stattfinden müssen, zu einer Zeit, in der die Mutter noch gar nicht weiss, dass sie schwanger ist, während das Versehen meist erst in die letzten Monate der Schwangerschaft fällt.

Sehen wir nun unseren Fall auf seine Genese genauer an, so haben wir schon bei oberflächlicher Betrachtung, z. B. der rechten Hand (Fig. 1), ein so charakteristisches Bild einer durch mechanische Einwirkung und zwar durch die sogenannten amniotischen Fäden bedingter Bildungshemmung, dass auch trotz Fehlen direkter Beweise absolut keine andere Deutung zulässig erscheint. Sieht doch die rechte Hand genau so aus, als hätte man absichtlich und künstlich um die drei mittleren Finger einen starken Faden geschlungen und die Schlinge dann fest zugezogen, so fest, dass sich die beiden äusseren Finger über den mittleren verschoben haben und der eine von beiden einfach an seiner Einschnürungsstelle durchschnitten worden ist. Ich werde später noch einmal auf diesen Vorgang zu sprechen kommen und zunächst erklären, wie ich zu dieser Auffassung, zur Annahme amniotischer Stränge komme.

Die Vererbung, von der wir bereits oben gesprochen haben, können wir in unserer weiteren Ausführung ganz beiseite lassen, da ja nach der Anamnese bei uns gar kein Anhaltspunkt dafür zu finden ist. Es bleibt uns also noch, in der Gruppe der mechanischen Störungen diejenigen zu suchen, welche in unserem Falle die Missbildung bedingt haben mögen.

In der bei weitem grössten Mehrzahl der Fälle finden wir in der Literatur die Angabe und auch den sicheren Beweis, dass das Amnion die Hauptschuld trägt an den verschiedenartigsten Störungen in der Entwicklung des Embryo. Schon Simonart hat die amniotischen Fäden und Bänder

und ihre verderbliche Wirkung erkannt, nach ihm wurden sie auch die Simonart'schen Bänder genannt. Sehr zahlreich sind die Abbildungen in den einzelnen Werken, welche diese Fäden noch am Körper des Fötus oder Neugeborenen, oder an dessen Hüllen haftend, darstellen. Konnte so in vielen Fällen über die Entstehungsweise der vorliegenden Missbildungen kein Zweifel mehr bestehen, so fanden sich wieder andere Beispiele, welche dadurch besonders lehrreich waren, dass sich neben einer mit solchen Fäden behafteten Extremität an derselben Frucht eine zweite Extremität befand, welche zwar ganz ähnliche Veränderungen zeigte, aber ohne dass von diesen Fäden etwas zu sehen war, und doch wäre es gesucht, für diese dann eine andere Ursache anzunehmen. Es mussten also jene Fäden, die, wie wir später sehen werden, jedenfalls in den ersten Wochen der Schwangerschaft entstanden waren, bis zur Geburt des Kindes wieder verschwunden oder, da sie am Körper des Kindes nicht mehr hafteten, in der Nachgeburt entweder nicht gesucht oder nicht gefunden worden sein. Leider konnte ich in unserem Falle, bei welchem auch am Körper des Kindes keinerlei Reste solcher Fäden mehr, sondern nur die Spuren, welche sie hinterlassen haben, zu finden sind, über das Verhalten und Aussehen der Nachgeburt nichts in Erfahrung bringen. Dass wir aber hier die Wirkung amniotischer Fäden vor uns haben, das sehen wir an den überaus charakteristischen Schnürfurchen und ihren schädlichen Wirkungen an Finger und Zehen.

Wann und wie entstanden diese Stränge und Bänder, aus welchem Gewebe setzten sie sich zusammen? Diese Fragen in der Literatur zu verfolgen, ist überaus interessant. Dass die Entstehung dieser Gebilde in die erste Zeit der Entwicklung der Frucht, in die ersten Wochen fallen muss, solange noch das Amnion dem Körper des Fötus straff anliegt, darin stimmen die meisten Ansichten überein, wie nun

auch die weitere Entwicklung erklärt wird. Nur zwei Fälle habe ich in der neueren Literatur gefunden, die so gedeutet werden können, dass die Stränge auch erst später, nachdem sich das Amnion schon abgehoben hatte, entstanden sind.

Der eine ist von Küstner beschrieben, der die Entstehung eines amniotischen Stranges darauf zurückführte, dass bei der Schwangeren am Ende des zweiten Graviditätsmonats nach Heben einer schweren Last eine zweitägige Blutung eintrat, welche direkt oder durch Erzeugung von Wehen das Amnion, vielleicht auch mit dem Chorion zusammen, sprengte. Dieser Riss ist nicht wieder geheilt. Das Amnion hat sich vom Chorion, nicht aber von der Nabelschnur abgelöst und flottierte frei im Fruchtwasser, in welchem es wohl unter Mitwirkung der Bewegungen des Fötus zu einem Strang gedreht wurde. In diesem Strang haben sich dann die äussersten Enden der Extremitäten des erst zwei Monate alten Fötus gefangen, die Umschnürungen wurden fester und haben schliesslich zu definitiven Ernährungsstörungen, zu Amputationen der Endphalangen der Finger und Zehen geführt.

Der andere Fall stammt von F. v. Winckel, bei welchem es sich um ein amnio-amniotisches Band handelt, welches nach der Ansicht v. Winckels durch eine Hyperplasie des Amnions entstanden sein soll. Auch hier flottierte diese Schlinge, durch welche der Embryo geschlüpft sein musste, frei im Fruchtwasser. Die Voraussetzung ist, dass viel Fruchtwasser vorhanden war.

Diese beiden Entstehungsweisen sind sicherlich äusserst selten, jedoch fordern die interessanten Beobachtungen von neuem auf, die Untersuchung bei jedem einzelnen Fall, bei dem die Nachgeburt zur Verfügung steht, aufs genaueste vorzunehmen. Die in den neuesten Werken Kümmels und Klaussners vertretene Anschauung ist aber jedenfalls für die grösste Mehrzahl der Missbildungen durch amniotische Fäden

die wahrscheinlichste. Sie nehmen eine epitheliale Verklebung der Innenfläche des Amnion mit der Körperoberfläche des Embryo an. Schon vor dem Sichtbarwerden der Extremitätenanlagen, also vor der dritten Woche, liegt das Amnion dem Körper eng an. Wirkt nun ein Druck von aussen auf die Frucht, so wird das Amnion besonders den exponierten Körperteilen fest angelegt. Die Innenfläche des Amnion und die Körperoberfläche sind um diese Zeit mit einer einfachen Lage kleiner, polyedrischer Epithelzellen bedeckt, während die äussere dem Mesoderm entstammende Schicht aus Bindegewebe besteht. Die Verklebung der beiden einander gegenüber liegenden Flächen entsteht mit Vorliebe an besonders hervorragenden Teilen des embryonalen Körpers, also namentlich an den Extremitätenanlagen und zwar am leichtesten in der frühesten Zeit des Embryonallebens, solange das Gewebe noch sehr zart ist. Am längsten sind die unteren Extremitäten exponiert, die oberen finden erst vom Ende der fünften Woche ab eine geschützte Lage zwischen Thoraxkuppe und Kiemenbogengegend. Ist nun eine innige Verklebung eingetreten, so wird das Amnion, welches durch das sich sammelnde Fruchtwasser immer mehr ausgedehnt wird, an dieser Stelle einen beständigen Zug ausüben, es bilden sich durch Zerrung die viel besprochenen amniotischen Fäden und Bänder, die nun entweder zerreissen, oder Teile der Körperoberfläche abtrennen, oder auch bedeutende Länge und Stärke erreichen und so neue Störungen hervorrufen können. Es werden einzelne Glieder umschlungen, gespalten, abgeschnürt und in ihrem weiteren Wachstum mechanisch gehemmt. Die schädliche Wirkung wird natürlich noch erhöht durch die Bewegungen des Embryo. Es können sogar peripher ansetzende Bänder ein Glied einfach ausreissen. Je früher die Schädlichkeit auf die Entwicklung des Embryo einwirkt, desto grösser ist natürlich die Störung, die dadurch hervorgerufen wird.

Ausser dem von aussen wirkenden Druck wird als ursächliches Moment für die epitheliale Verklebung noch besonders unvollkommene Entwicklung des Amnion und dadurch bedingte Enge, mangelhafte und zu späte Absonderung des Fruchtwassers angegeben. Fürst führt sogar die Verklebung auf einen im frühen Embryonalstadium stattfindenden Reiz zurück, welcher in dem mit kontraktilen Elementen versehenen Amnion Kontraktionen auslösen, dessen Anlegen an die fötale Epidermis und die Verschmelzung beider unter Erhöhung der plastischen, produktiven Zellentätigkeit der betreffenden Stellen vermitteln soll. Diese Erklärungsweise scheint mir aber sehr gesucht zu sein, denn es dürfte wohl die nur vorübergehende Berührung nicht ausreichend sein, um eine feste Verklebung zustande kommen zu lassen. Klotz nimmt in seiner Dissertation an, dass durch heftige Gemütsaffekte oder psychische Einwirkung sehr leicht vasomotorische Störungen und Kontraktionen des Uterus bewirkt werden könnten, die man für die Entstehung der amniotischen Fäden verantwortlich machen müsste. Zur Bekräftigung seiner Ansicht fügt er bei, dass im Tierreich der Affekt fehle und infolgedessen auch die Missbildungen seltener seien als beim Menschen. Es scheint, dass Klotz dem Versehen wieder neuen Glauben verschaffen wollte.

Dass die Verbindung zwischen Amnion und Körperoberfläche ohne Entzündungsvorgänge durch einfache Verklebung entstanden sein soll, dass die Simonart'schen Bänder wirklich aus Amniongewebe bestünden, wurde früher von verschiedenen Forschern angezweifelt und bestritten. In der ersten Zeit, als man auf diese Fäden aufmerksam wurde, hielt man sie für organisierte Lymphe (Montgomery) oder für ein von einer Metritis oder Endometritis herstammendes, durch die Eihäute durchgewandertes Entzündungsprodukt (Scanzoni). Simonart glaubte, dass an den Eihäuten sowohl als auch in

der Haut des Fötus entzündliche Geschwüre gebildet würden und auf diese Weise Verwachsungen entstünden. Besonders Virchow und Ahlfeld waren der festen Überzeugung, dass es sich immer um einen entzündlichen Prozess, ausgehend von den Eihäuten oder der Haut des Embryo oder beiden zugleich, handeln müsse. Die mikroskopische Untersuchung der Gebilde sollte eigentlich in diesem Streite am besten entscheiden können, es ist jedoch wohl zu bedenken, dass die Fäden, auch wenn sie ursprünglich die normale Zusammensetzung des amniotischen Gewebes zeigten, durch die mechanische Zerrung und Dehnung so verändert werden können, dass sie nicht mehr als solche zu erkennen sind. Infolgedessen behaupten die einen, nach dem mikroskopischen Bilde handle es sich um einfache, entzündliche Adhäsionen, wie sie an allen serösen Häuten gefunden werden, die anderen dagegen wollen in dem allerdings stark veränderten Gewebe noch deutliche Spuren des ursprünglichen Amniongewebes erkannt haben.

Kümmel schreibt nun über diese Streitfrage in seinem Werke, indem er sich entschieden gegen die Ansicht Virchows ausspricht: „Wenn wir etwas so Greifbares und leicht Erklärliches, wie den Druck des Uterus, haben, wenn wir keinen Grund haben, das Mitspielen dieses Faktors in Zweifel zu ziehen, und wenn schliesslich diese Annahme die wesentliche Anforderung an eine Hypothese erfüllt, dass nämlich alles oder fast alles in Betracht kommende sich aus einer an sich plausiblen Voraussetzung erklären lässt, so glaube ich berechtigt zu sein, diese Hypothese anzunehmen, bis etwa ihre Unhaltbarkeit bewiesen sein sollte. Dass auch gelegentlich ein entzündlicher Prozess ganz dieselben Folgen nach sich ziehen kann, will ich deshalb durchaus nicht leugnen.“

Ich gehe nun zur Besprechung der störenden Einflüsse über, welche die amniotischen Fäden in unserem

Falle auf die Entwicklung und Ausbildung der Extremitäten ausgeübt haben. Zunächst fällt uns die Syndactylie auf, die wir hier sowohl an beiden Händen, als an beiden Füssen finden und zwar haben wir es mit zwei Formen der Syndactylie zu tun:

1. mit ausgebliebener unvollkommener Trennung einzelner Finger und Zehen,
2. mit sekundärer Wiedervereinigung schon getrennt gewesener Glieder.

Die Syndactylie ist schon seit langer Zeit der Gegenstand zahlreicher pathologischer und chirurgischer Abhandlungen. Man unterscheidet im allgemeinen eine Syndactylia cutanea, fibrosa und ossea, je nachdem die Verbindung durch die Haut allein oder inniger durch Bindegewebe oder durch Knochen bedingt ist. Als eine besondere Art wird noch die gitterförmige Syndactylie beschrieben, bei welcher die Glieder distal verwachsen, proximal dagegen getrennt sind. Diese Form ist wohl meist sekundär durch wieder eingetretene Verlötung entstanden. Ist auf der einen Seite die ausbleibende Trennung der einzelnen Glieder sehr häufig auf erbliche Belastung zurückzuführen, so haben wir doch auf der anderen Seite Fälle genug, welche eine rein mechanische Erklärung zulassen. Durch Verwachsung des distalen Randes der Extremitätenknospen mit dem Amnion, durch die darauffolgende Zerrung und Umschnürung der Hand oder Fussanlage wird die normale Gliederung und Trennung der Finger und Zehen mehr oder weniger ganz verhindert. Je früher die Umschnürung stattfindet, desto vollständiger bleibt die Verwachsung, so dass ein solider Klumpen statt der einzelnen Finger bestehen bleibt. Besonders auffallend ist, dass nur äusserst selten auch der Daumen mit verwachsen ist. Wie auch in unserem Falle (Fig. 1), so findet man fast auf den meisten Bildern von Syndactylie den Daumen ganz frei und

vollständig getrennt von dem zweiten Finger. Erklärt wird dieser Befund dadurch, dass der Daumen sich als erster von der gemeinsamen Handanlage sondert. Kümmel führt als weiteren Grund noch an, dass besonders der am stärksten und breitesten vorragende Teil an beiden Extremitäten exponiert sei und das ist in erster Linie das Endstück und von diesem wieder die Mitte, wo später der Mittelfinger entsteht. Von dieser Stelle sei der Daumen weiter entfernt und bleibe deshalb meist von den schädlichen Einflüssen verschont.

Neben dieser Syndactylie, die also auf einer mangelhaft eingetretenen Trennung der einzelnen Glieder beruht, haben wir in unserem Fall auch zweifellos die zweite Form, die Wiedervereinigung schon getrennt gewesener Glieder. Das spricht sich besonders deutlich auf dem Bilde der rechten Hand aus (Fig. 1), an welcher der Stumpf des zweiten Fingers, über dem dritten gelagert, mit dem vierten durch eine Hautbrücke verwachsen ist. Ferner zeigt sich der vierte Finger mit dem dritten verklebt, und zwar mit seiner volaren Fläche, während sein innerer Rand frei ist. Diese Verwachsungen sind doch nur so zu erklären, dass eben die Trennung, wenn auch nicht vollkommen, so doch jedenfalls distal eingetreten war, durch die amniotische Umschnürung aber der zweite und der vierte Finger über den dritten verschoben wurde und dann hier wieder untereinander verwachsen sind. Noch besonders erwähnen möchte ich eine Beobachtung und Eigentümlichkeit, welche Kümmel in seinem Werke hervorhebt und die wir auch hier wieder bestätigt finden; er sagt, es findet sich bei den meisten Menschen an den Füssen die Interphalangealfalte zwischen zweiter und dritter Zehe weiter distal gerückt als an den anderen Zehen und hier kommen auch pathologische Grade von Schwimmhautbildung über die ganze erste oder selbst über erste und zweite Phalanx ganz besonders häufig vor. Sowohl an dem linken und namentlich auch auch an

dem rechten Fuss finden wir in unserem Falle die erwähnte Eigentümlichkeit deutlich ausgesprochen.

Ich komme jetzt zu der ebenfalls sehr häufigen Folge der Umschnürungen durch amniotische Fäden, zu den fötalen Amputationen. Den Vorgang finden wir im vorliegenden Fall sehr schön in drei Stufen demonstriert. Zunächst an der grossen Zehe des rechten Fusses (Fig. 3 r) die ringförmige tiefe Einschnürung, die jedoch an dem peripheren Ende noch keine Veränderungen hervorgerufen hat. Daneben an der zweiten Zehe (Fig. 3 r 1) eine noch tiefere Furche, durch welche das letzte Glied schon fast ganz abgetrennt und sowohl in seiner Form als auch Ausbildung stark verändert wurde. Und zuletzt an der rechten Hand (Fig. 1 a) die vollendete Amputation des zweiten Fingers zwischen Grund- und Mittelphalanx, besonders schön dadurch, dass die Absetzung gerade in derselben Höhe stattgefunden hat, in der die Schnürfurche auf die anderen Finger übergeht (Fig. 1 f 1, f 2, f 3). Narbe finden wir an dem Stumpfe keine, dürfen eine solche auch kaum erwarten, da sie bei schon früh abgelaufenem Prozesse meist nicht mehr sichtbar ist. Erfolgt die Absetzung in später Embryonalzeit, so dürfte die Narbenbildung charakteristisch sein, erfolgte sie aber in früher Zeit, dann werden wir nach Kümmel ebensowenig eine Narbe dort verlangen können, wie etwa in der Linea alba, auf dem Sternum oder in der Mitte der Lippen. Andererseits wird auch eine spätere Abschnürung, da die Wundränder dabei einander genähert werden und da die Bedingungen für aseptische Heilung die denkbar günstigsten sind, oft wenig auffallende Narben hinterlassen, die obendrein durch weitere Wachstumsvorgänge noch gedehnt werden und schliesslich kaum Spuren des stattgehabten Traumas erkennen lassen mögen, jedenfalls ist die Narbe häufig verschwindend klein. Ob die Amputation durch direkte Abschnürung erfolgt ist

oder indirekt dadurch, dass infolge Ernährungsstörung Gangrän eintrat, lässt sich nicht mit Sicherheit entscheiden. Betrachten wir allerdings das abgeschnürte Endglied der zweiten Zehe des rechten Fusses (Fig. 3), so können wir keine Anhaltspunkte für eine eintretende Gangrän finden und doch gewinnen wir entschieden den Eindruck, als ob es nur einer geringen Gewalteinwirkung bedurft hätte, um dasselbe vollends abzutrennen. Martin nimmt an, dass zwar eine Einschnürung durch die amniotischen Stränge erfolge, die völlige Abtrennung aber erst durch eine Einwirkung eines Traumas von aussen her bedingt werde. Wie stark diese Fäden übrigens sein müssen, sehen wir aus den Veröffentlichungen, die von einem direkten Ausreissen einzelner Glieder zu berichten wissen. Die amputierten Teile wurden zwar, wenn sie schon eine gewisse Grösse hatten, in manchen Fällen bei der Geburt noch gefunden, dass aber in unserem Falle noch etwas zu finden gewesen wäre, ist schon wegen der Kleinheit der Teile nicht wohl anzunehmen.

Ob und wie weit die Nabelschnur für fötale Amputationen verantwortlich gemacht werden kann, auf diese Frage einzugehen, würde mich zu weit führen. Jedenfalls kommt sie hier gar nicht in Betracht.

Als weitere Störungen, welche durch die amniotischen Fäden und Umschnürungen bedingt werden, will ich nur noch die Verkrümmungen, Formveränderungen und Atrophie einzelner Glieder anführen, wie sie auch in der beiliegenden Tafel zu sehen sind. Über die zum Teil jedenfalls durch dieselben Einwirkungen bedingten Spalthände und Spaltfüsse verweise ich auf die Arbeit von Klaussner.

Es sei mir nur noch erlaubt, aus der Literatur einige Fälle anzuführen, welche mir zu dem unserigen besonders gut zu passen scheinen.

Zunächst berichtet Ahlfeld, dass er ein Präparat, einen ca. sechs Monate alten Fötus, zugeschickt bekommen habe, bei welchem sämtliche Endpartien der Extremitäten, Hände und Füsse, auf einem Punkte über dem Nabel zusammenlagen. Es machte den Eindruck, als ob sie dort während der Entwicklung zusammengeheftet worden wären. Das Bild befindet sich auf Tafel II Fig. 4.

In der Dissertation von L. Klotz heisst es in dem von Nettekoven beobachteten Fall 5: Es betrifft dieser Fall ein fünfjähriges Mädchen mit Defekten und Verwachsungen an Finger und Zehen. Die Mutter gab an, dass dieselben herrührten von weissen Fäden, die der Neugeborenen die Hände und Füsse zusammengeschnürt hätten und zwar so, dass die Hebamme sich veranlasst sah, die Fäden mit der Schere zu durchschneiden. Die vier Finger der linken Hand sollten anfangs keilförmig aneinander gelegen haben, erst später, als die Mutter breite Bandflächen zwischen die Finger gelegt hatte, nahmen diese die normale Stellung an. Amputierte Finger wurden bei der Geburt nicht gefunden, ebenso fand Nettekoven keine deutlichen Narben.

Dann möchte ich noch den Fall 25 in F. Klaussners Werk zum Vergleich heranziehen. Die linke Hand des Knaben J. K. zeigt von Geburt an eine eigentümliche Missbildung, insofern der Daumen und Kleinfinger normal gebaut, die übrigen drei Finger aber in ihrem Wachstum zurückgeblieben und verlagert sind. Der Zeigefinger nagellos, der Ringfinger mit kleinem Nagel versehen, sind breit und kurz und stehen in Flexion und sind so nahe zueinander gerückt, dass sie sich dem Mittel- und Nagelglied entsprechend mit ihren Innenflächen berühren, infolgedessen ist der ebenfalls

sehr kurze und dicke Mittelfinger in Streckstellung dorsal verschoben. Er läuft gegen die Spitze konisch zu und ist mit einem kleinen Nagelglied mit minimalem Nagel ausgestattet. Die Verlagerung und Berührung vom zweiten und vierten Finger findet also bei Klaussners Fall volar von dem Mittelfinger statt, bei unserem Fall dorsal (Fig. 1).

Zum Schlusse ist es mir eine angenehme Pflicht, Herrn Obermedizinalrat Professor Dr. v. Bollinger für die gütige Übernahme des Referats, sowie Herrn Professor Dr. Herzog für die Überlassung des Falles und die Beratung bei der Ausarbeitung meinen verbindlichsten Dank auszusprechen

Literatur.

1. Eulenburg A., Real-Encyklopädie der gesamten Heilkunde 1897.
2. Kümmel W., Die Missbildungen der Extremitäten durch Defekt, Verwachsung und Überzahl, Cassel 1895.
3. Klaussner F., Über Missbildung der menschlichen Gliedmassen, Wiesbaden 1900.
4. v. Winckel F., Ätiologische Untersuchungen über einige sehr seltene fötale Missbildungen, Münchener Med. Wochenschrift 1896 Nr. 17.
5. Pott R., Ein Beitrag zu den symmetrischen Missbildungen der Finger und Zehen, Jahrbuch für Kinderheilkunde, neue Folge, Band XXI. 1884.
6. Förster A., Die Missbildungen des Menschen, Jena 1861.
7. Küstner O., Über eine noch nicht gekannte Entstehungsursache amputierender amniotischer Fäden und Stränge, Zeitschr. für Geburtshilfe und Gynäkologie, Stuttgart 1890.
8. Fürst, Das Amnion in seiner Beziehung zu fötalen Missbildungen, Archiv für Gynäkologie 1871 Band II.
9. Klotz L., Über amniotische Fäden und Bänder, Dissertation, Leipzig 1869.
10. Virchow, Berliner klinische Wochenschrift, 28. März 1870, Nr. 13.
11. Ahlfeld, Berichte und Arbeiten aus der geburtshilflichen und gynäkologischen Klinik zu Marburg 1885—1886.

Lebenslauf.

Ich, Karl Lempp, bin geboren am 21. Januar 1881 zu Heilbronn a. N., Württemberg, als Sohn des am 10. Oktober 1901 in Heilbronn verstorbenen kgl. Oberförsters Adolf Lempp und dessen Ehefrau Maria, geb. Jordan. Ich besuchte daselbst zwei Jahre die Elementarschule, zehn Jahre das Gymnasium, das ich im Jahre 1899 absolvierte. Vom 1. Oktober 1899 bis 1. April 1900 diente ich das erste halbe Jahr als Einj.-Freiwilliger und bezog darauf im April 1900 die Universität Tübingen, um mich dem Studium der Medizin zu widmen. Nach vier Semestern bestand ich das Tentamen physikum und studierte dann in München weiter, wo ich mich im November 1904 der ärztlichen Approbationsprüfung unterzog. Dieselbe beendete ich am 28. Januar 1905.

Erklärung der Figuren:

Figur 1. Rechte Hand:
- a) Zeigefinger,
- b) Mittelfinger,
- c) Ringfinger,
- g) Grube,
- f1) Schnürfurche des dritten Fingers,
- f2) Schnürfurche des vierten Fingers,
- f3) Schnürfurche des fünften Fingers.

Figur 2. Röntgenbild der rechten Hand.

Figur 3. Rechter Fuss:
- r) Schnürfurche der grossen Zehe,
- r1) Schnürfurche der zweiten Zehe.

Figur 4. Röntgenbild des rechten Fusses.

1

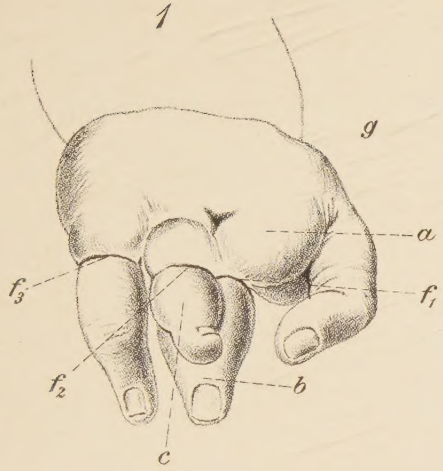

2

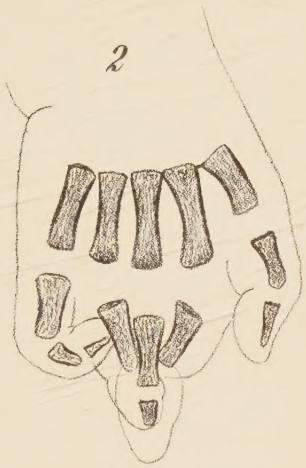

3
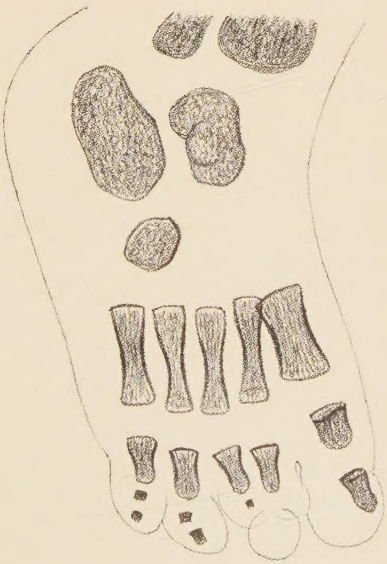
4